Valvulopatie cardiache

Vizi valvolari aortici

- Stenosi
- Insufficienza
- Forme combinate

Stenosi aortica:definizione

OSTRUZIONE DEL FLUSSO EMATICO ATTRAVERSO LA VALVOLA AORTICA DURANTE LA SISTOLE VENTRICOLARE SINISTRA.

Eziologia

- Degenerazione calcifica
- Malformazioni congenite
- Febbre reumatica

❖ In associazione a malattie sistemiche (Paget disease), insufficienza renale cronica, ocronosi

Eziologia ed epidemiologia

- ***Sotto i 40 anni***: forme congenite.
- Incidenza valvola bicuspide: 4/1000
- Rapporto maschi / femmine: 4/1

- ***Tra i 40 ed i 70 anni***: forme reumatiche

- ***Oltre i 70 anni***: forme degenerative calcifiche, sclerosi aortica (incidenza in crescita: 26% popolazione adulta).
- 3% popolazione adulta tra i 75 e 86 anni è affetta da stenosi critica.
- 5% affetta da forma moderata
- Isolata o combinata (stenosi mitralica).

Grading della stenosi aortica

- Normale area nell'adulto:3-4 cm^2

- Stenosi aortica lieve: area > 1.5 cm^2
- Stenosi aortica moderata: area 1-1.5 cm^2
- Stenosi aortica severa: area >0.75 < 1.0 cm^2
- Stenosi aortica critica: area <0.75 cm^2

- Progressione stenosi: 0.12 cm^2 / anno
- Progressione gradiente: 15 mm Hg/anno

Valvole patologiche

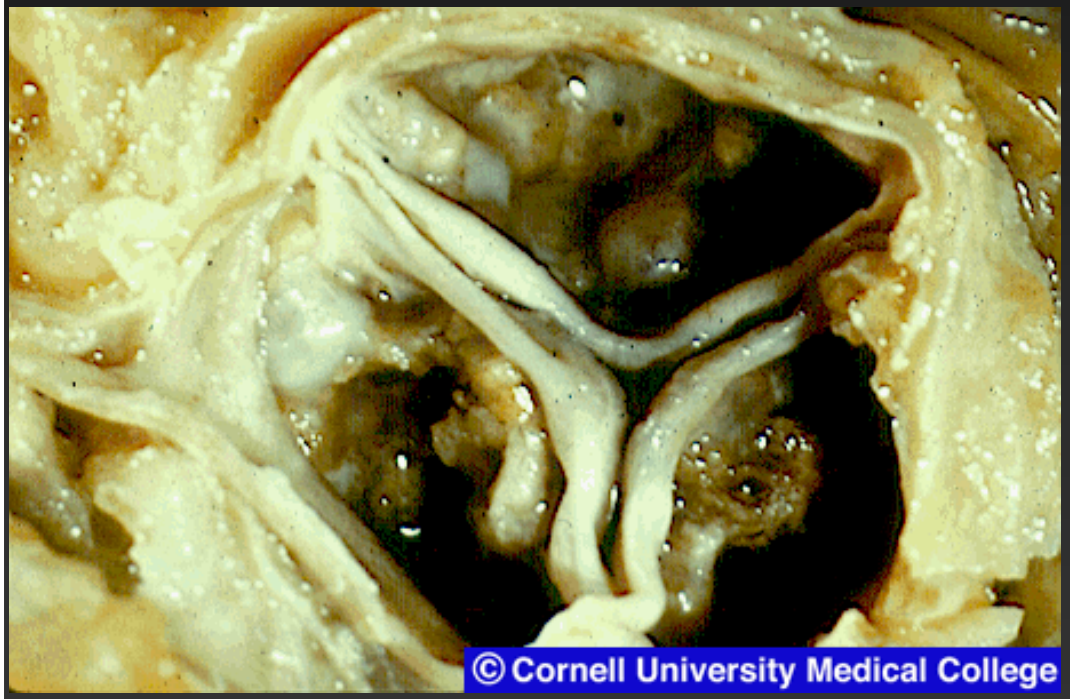

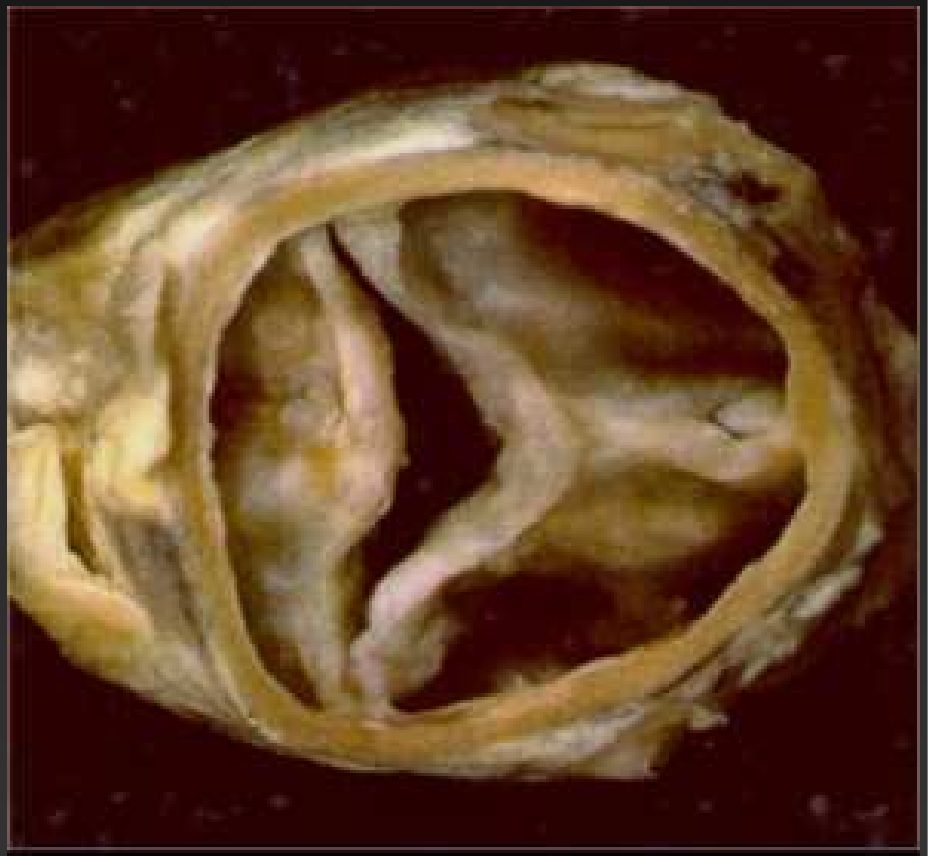

Valvola aortica bicuspide

Valvole patologiche

A – Valvola aortica normale chiusa (sx) e
aperta (dx).

B – Stenosi valvolare aortica degenerativa.

C – Stenosi valvolare aortica bicuspide.

D – Stenosi valvolare aortica reumatica

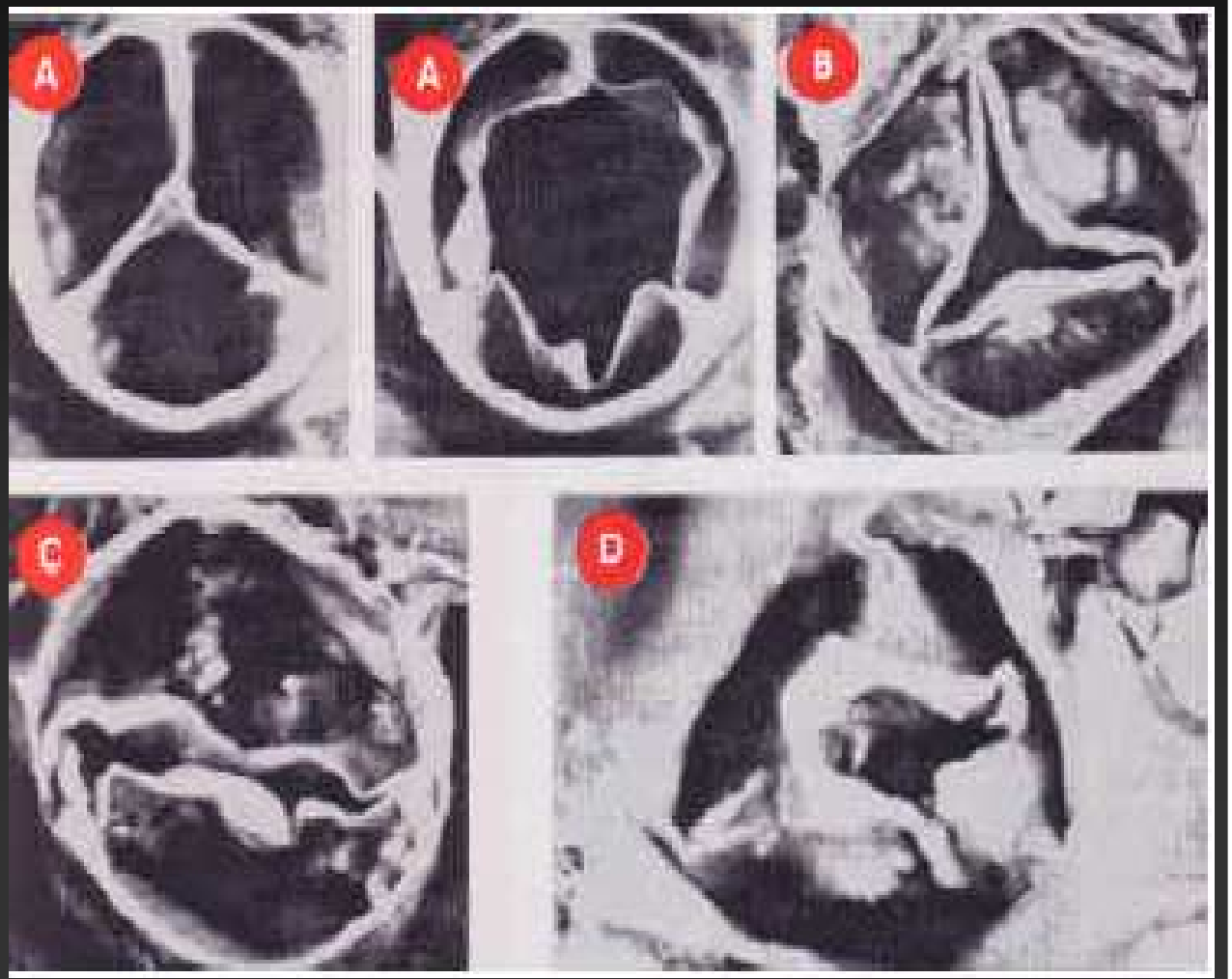

Fisiopatologia

- Effetti anatomici secondari:

✓ Ipertrofia ventricolare sinistra

✓ Dilatazione poststenotica aorta ascendente

✓ Embolismo sistemico

✓ Occlusione coronarica

✓ Insufficienza mitralica secondaria

Fisiopatologia della Stenosi

- Resistenza all'eiezione
- Creazione di un gradiente di pressione tra ventricolo sinistro ed aorta
- Area: 3-4 cm^2: la sua riduzione porta ad un:
  - Progressivo incremento pressione sistolica ventricolare sinistra
  - Ipertrofia ventricolare sinistra compensatoria

Fisiopatologia della stenosi[2]

- Dilatazione ventricolare sinistra
- Depressione della funzione contrattile del ventricolo sinistro
- Riduzione della gittata cardiaca
- Ipertensione polmonare

Manifestazioni Cliniche

- Dispnea
- Angina pectoris
- Sincope
- Insufficienza cardiaca
- Morte improvvisa

Storia Naturale e Prognosi

- Presentazione clinica media: 48 anni d'eta'
- Adulti con sintomi: sopravvivenza media:< 3 anni
- Mortalita' improvvisa:> 10%/ anno.
- Aspettativa di vita media stenosi emod significativa:

➢ 4 anni dopo angina

➢ 3 anni dopo sincope

➢ 2 anni dopo scompenso cardiaco

Terapia chirurgica: stenosi

- AREA VALVOLARE: 0.8 CM2
- GRADIENTE DI PICCO:> 50 MM HG
- SINTOMI

- Valvole meccaniche
- Valvole biologiche
- Approccio riparativo
- Approccio percutaneo

Insufficienza valvolare:definizione

- Rigurgito di sangue nel ventricolo sinistro attraverso la valvola aortica durante la fase diastolica del ciclo cardiaco: incontinenza valvolare

Insufficienza aortica acuta: etiologia

- Dissezione aortica acuta
- Endocardite infettiva
- Trauma
- Disordini acuti del tessuto connettivo
- Prolasso di una cuspide
- Aortite
- Marfan sindrome
- Iatrogena

Insufficienza aortica cronica: etiologia

- Progressivo e lento ingrandimento della radice aortica
- Disfunzione delle cuspidi valvolari.

✓ Anomalie congenite
✓ Degenerazione calcifica
✓ Febbre reumatica
✓ Endocardite
✓ Dilatazione aortica degenerativa dell’anziano
✓ Connettiviti
✓ Ipertensione arteriosa severa
✓ Farmaci

Insufficienza aortica acuta: fisiopatologia

- Sovraccarico acuto di volume
- Riduzione acuta gittata sistolica
- Scompenso cardiaco acuto

Insufficienza aortica cronica: fisiopatologia

- Sovraccarico cronico di volume
- Ingrandimento progressivo del ventricolo sinistro
- Ipertrofia miocardica
- Dilatazione ventricolare sinistra
- Scompenso cardiaco

Terapia chirurgica:insufficienza

- Forme acute:
  - ❖ Sempre
  - ❖ Forme severe o moderate con E.P.A
  - ❖ Dissezione aortica

- Forme croniche:
  - ❖ Pazienti con sintomi
  - ❖ Disfunzione ventricolare sinistra
  - ❖ Diametro telesistolico >55 mm

Protesi valvolari cardiache

- Tipi di protesi artificiali
  - Meccaniche
  - Biologiche
- Tipi di protesi “umane”
  - Homograft
  - Autograft

Valvole meccaniche: I “nove” comandamenti

- Prevenzione eventi tromboembolici;
- Durata;
- Facilità e stabilità di impianto;
- Preservazione dei tessuti circostanti;
- Riduzione della turbolenza;
- Riduzione dell’emolisi
- Riduzione del rumore
- Materiali bio-compatibili
- Metodi di sterilizzazione e conservazione.

Protesi valvolari cardiache

- Meccaniche
  - Gabbia e palla
  - Bidisco
  - Monodisco









Starr Edwards



- Philip Admunson, stenosi mitralica;
- 02/09/1960, la prima sostituzione valvolare mitralica nell’uomo coronata da successo;
- Sopravvisse per 15 anni, morì perr caduta accidentale mentre verniciava casa.

Flusso ematico in relazione allla tipologia valvolare

A) Protesi di Starr (a palla con gabbia)

B) Protesi monodisco (tilting disc)

C) Protesi bidisco (bileaflet)

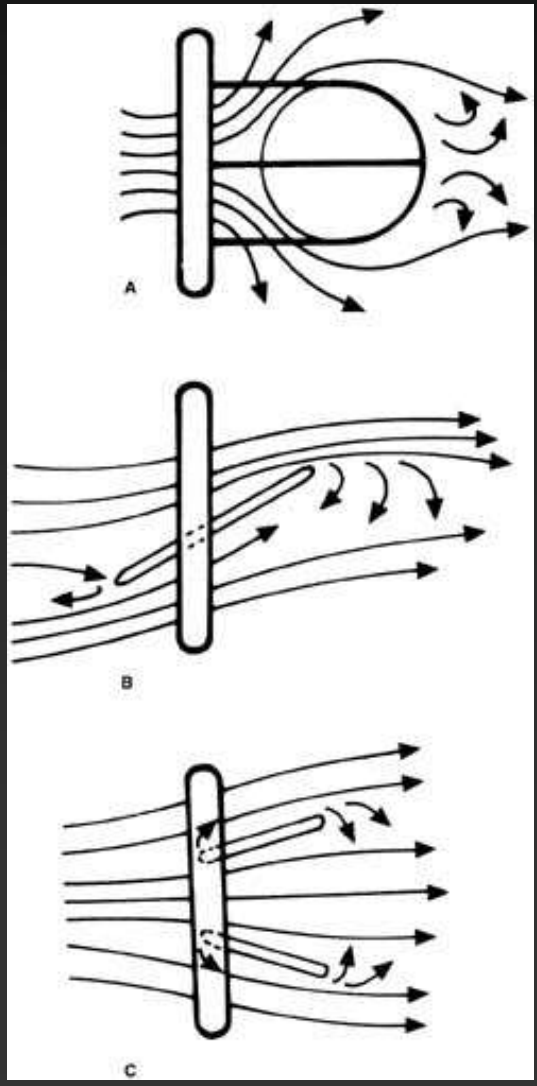

St. Jude Medical® Mechanical Heart Valves (Aortic)



- Ing. Villafana, ing. Posis, Dr Nicoloff (Minnesota University);
- Primo impianto 3/10/1977, Dr Nicoloff;
- Modello non modificato per 26 anni;
- 1999, introduzione delle Regent;
- 1300000 impianti (780 mila aortiche e 520 mila mitraliche), la valvola più usata nel mondo.

Evolutionary Improvement

Orifice to annulus ratio-19 mm valve[1]

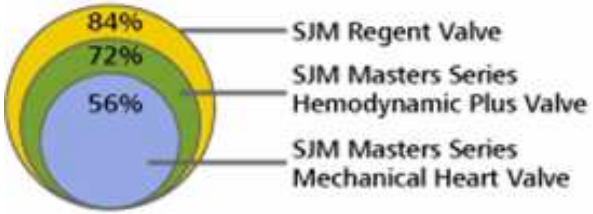

The energy loss results show an approximate one-size increment improvement of the SJM Regent valve over the St. Jude Medical HP series valve, which is equivalent to a two-size increment over the standard valve. (Walker et al., 1999)

[1]The SJM Regent valve offers up to an 84% orifice to annulus ratio—the largest in a mechanical heart valve.

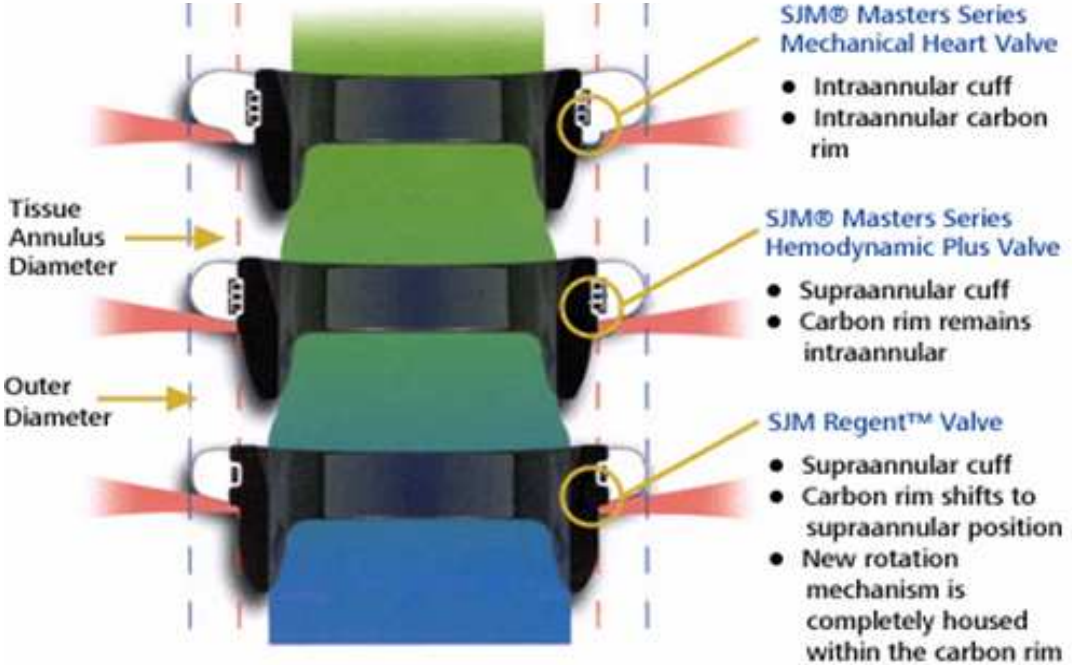

S.Jude Regent:gradienti.

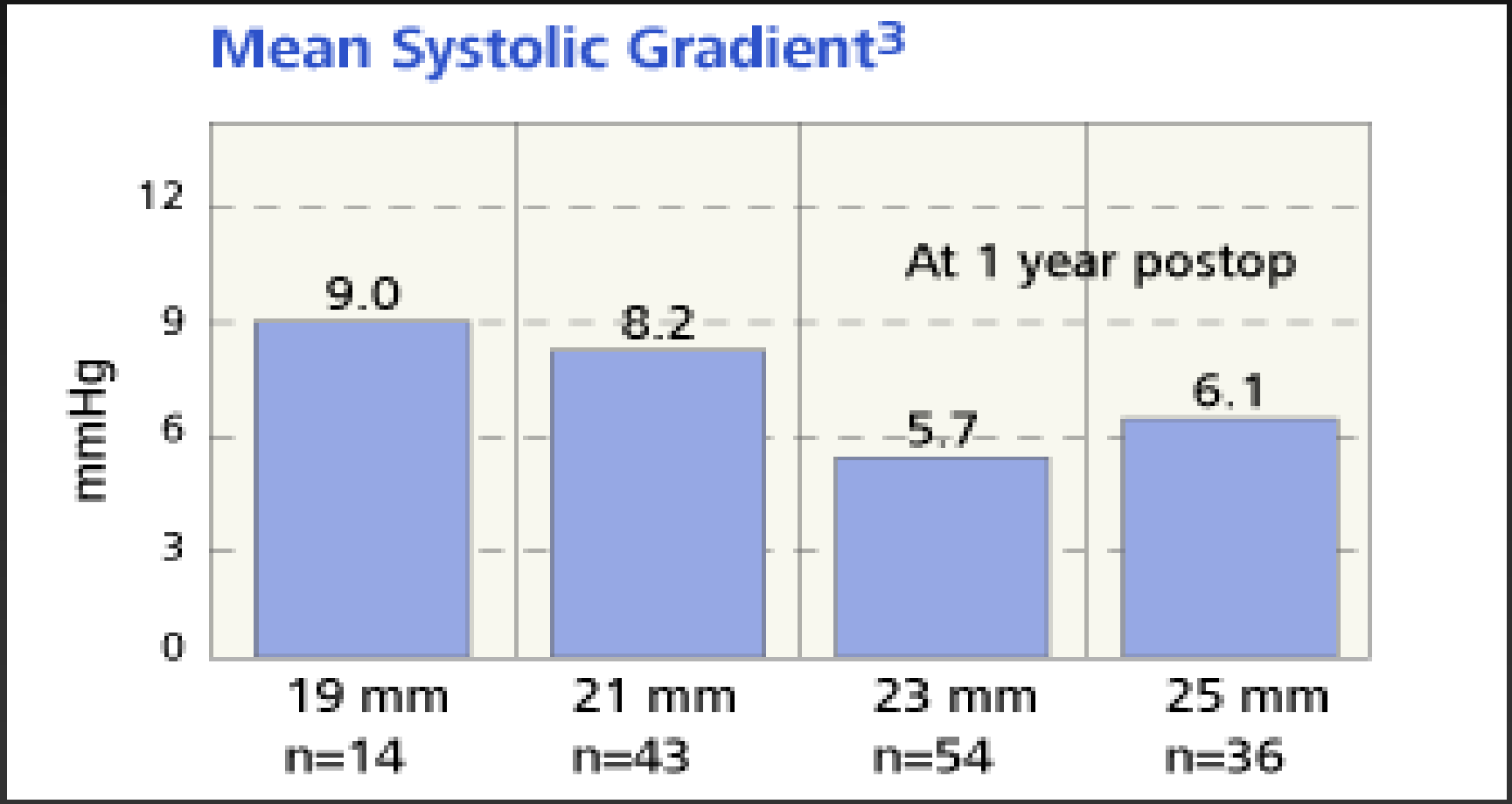

S.Jude Regent: EOA

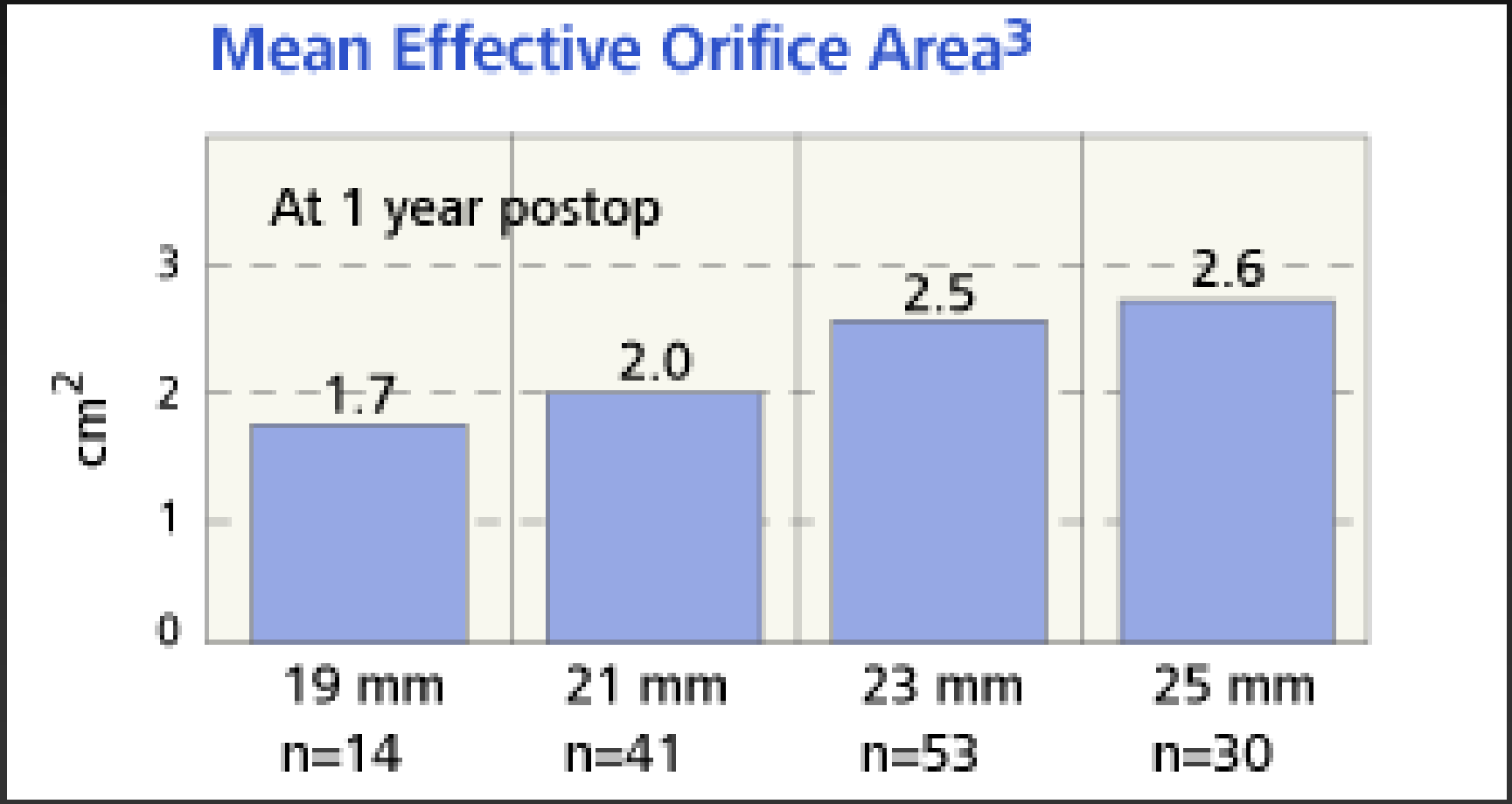


Leaflet
Closed Leaflet Stop
Open Leaflet Stop
Solid Pyrolytic Carbon Orifice
Cuff Marker
Titanium Lock Ring
Locking Wire
Leaflet Pivot
Titanium Strengthening Ring

Protesi valvolari cardiache

- Biologiche
  (porcine,bovine,equine)
  - Con supporto *(Stented)*
  - Senza supporto *(Stentless)*







Carpentier-Edwards pericardiche

- Sono assemblate a partire da 3 pezzi di tessuto pericardico bovino, montati su un telaio ultraleggero ricoperto da un panno di politetrafluoroetilene (PTFE).
- Il sewing ring è in silicone ricoperto da PTFE.

Carpentier-Edwards PERIMOUNT Magna Bioprosthesis



- The new PERIMOUNT Magna bioprosthesis, with its true supra-annular design, offers optimal hemodynamics and flow characteristics.
- Enables up to 23% greater effective orifice area(EOA).
- State-of-the-art tissue treatment eliminates up to 98% of calcium binding sites.*
- Designed on the foundation of the PERIMOUNT pericardial valve's unparalleled 20-year durability.

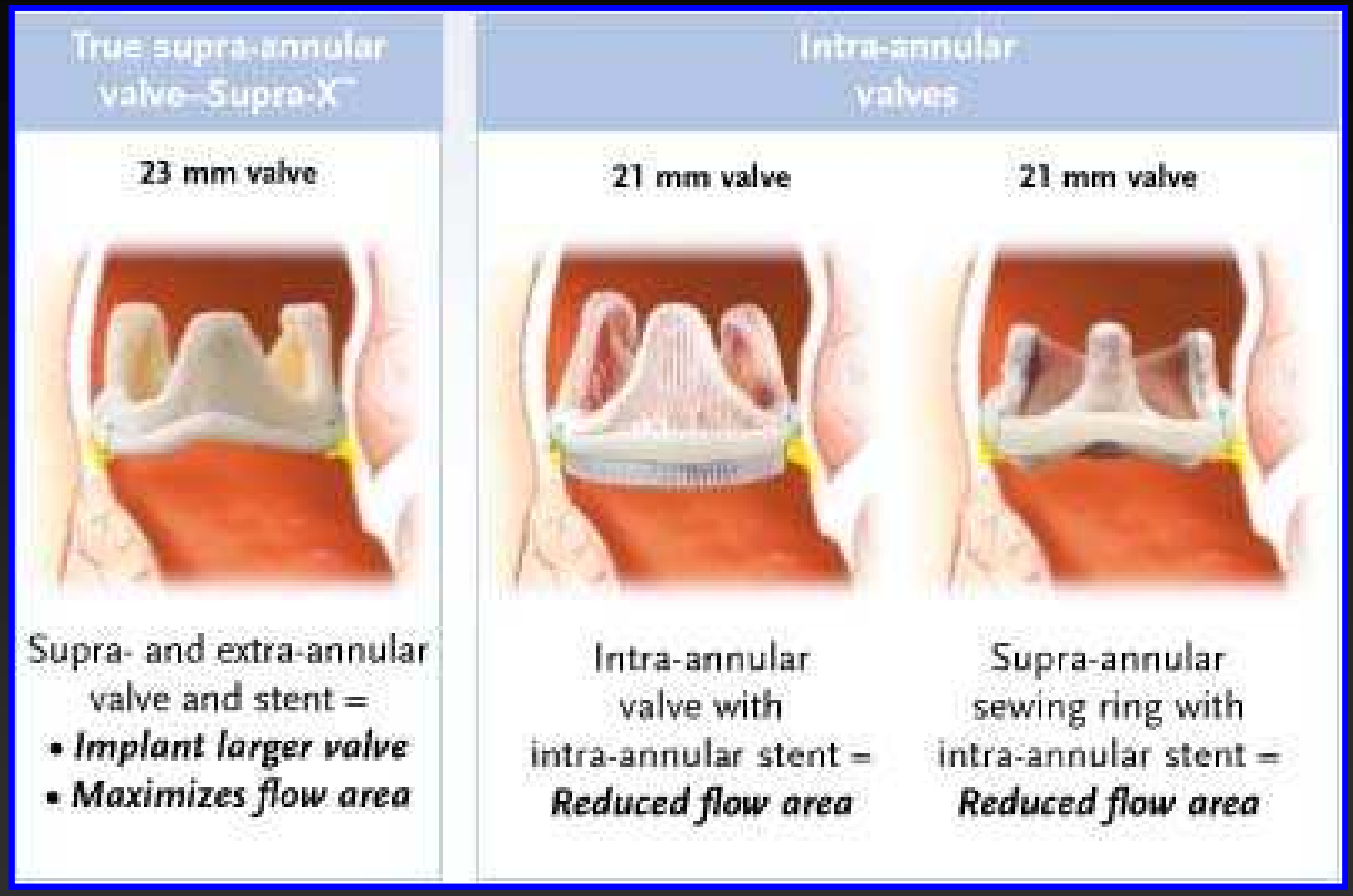

Because of Supra-X positioning, you can typically implant a larger size valve (always taking into consideration the patient's aortic root).

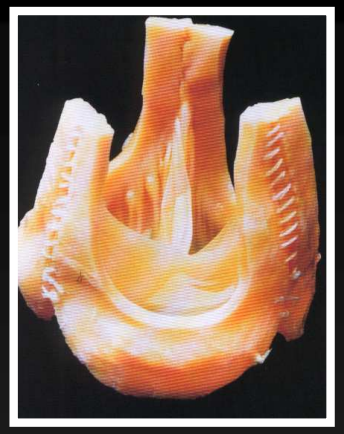

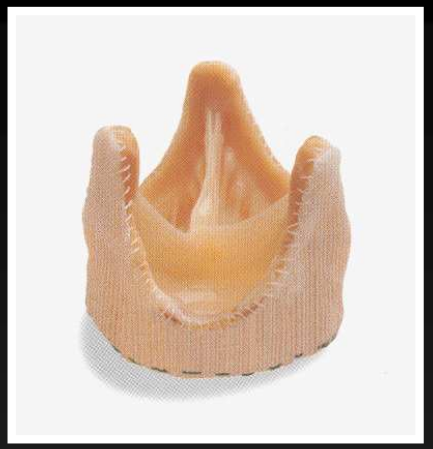

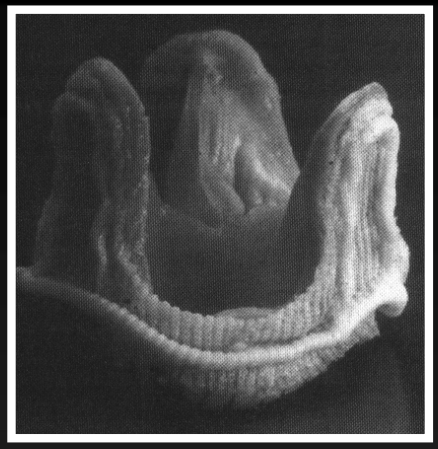

Protesi valvolari stentless

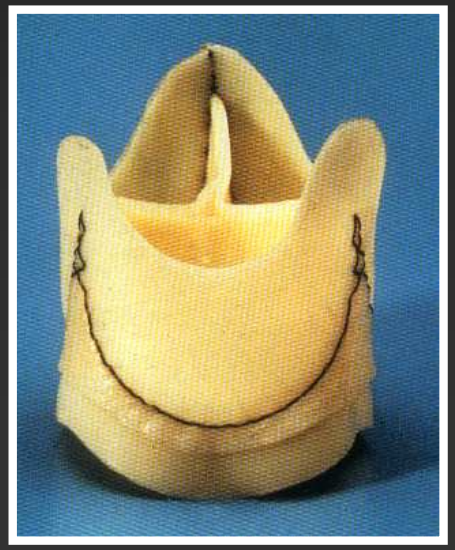

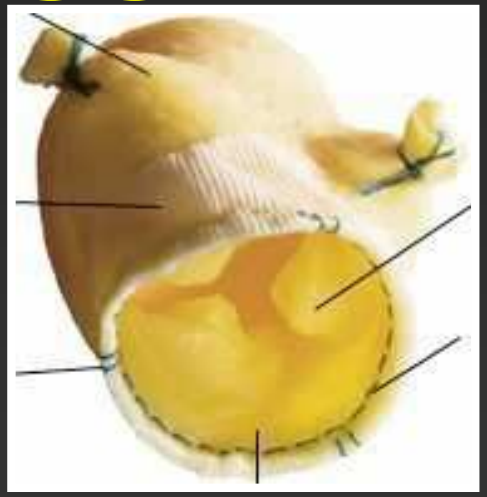

Stentless: definizione

Protesi valvolare costituita da materiale biologico (in genere radice aortica porcina) non dotata di supporto rigido

(“stent”) ma al massimo di rinforzo sintetico flessibile a livello dell’”inflow”

Stentless: filosofia

Una valvola il più possibile “fisiologica”, derivata dall’esperienza con homograft e autograft, ma allo stesso tempo disponibile senza necessità di una banca dei tessuti.

Stentless: indicazioni

- Età superiore ai 65 anni (60? 70?)
- Chirurgia della radice aortica nell'anziano (root o inclusione)
- Annulus di ridotte dimensioni
- Disfunzione ventricolare sx o ipertrofia ventricolare severa

Stentless: pro

- Performance emodinamica
- Regressione ipertrofia ventricolare
- Profilo di flusso uniforme
- Minor stress cuspidi (durata?)
- Più raro il mismatch protesi/paziente
- Anticoagulazione non necessaria

Stentless: contro

- Follow-up ancora limitato
- Complessità d’impianto
- Rischio di insufficienza centrale
- Difficoltà in caso di reintervento

Stentless: tipi
Toronto e Freestyle

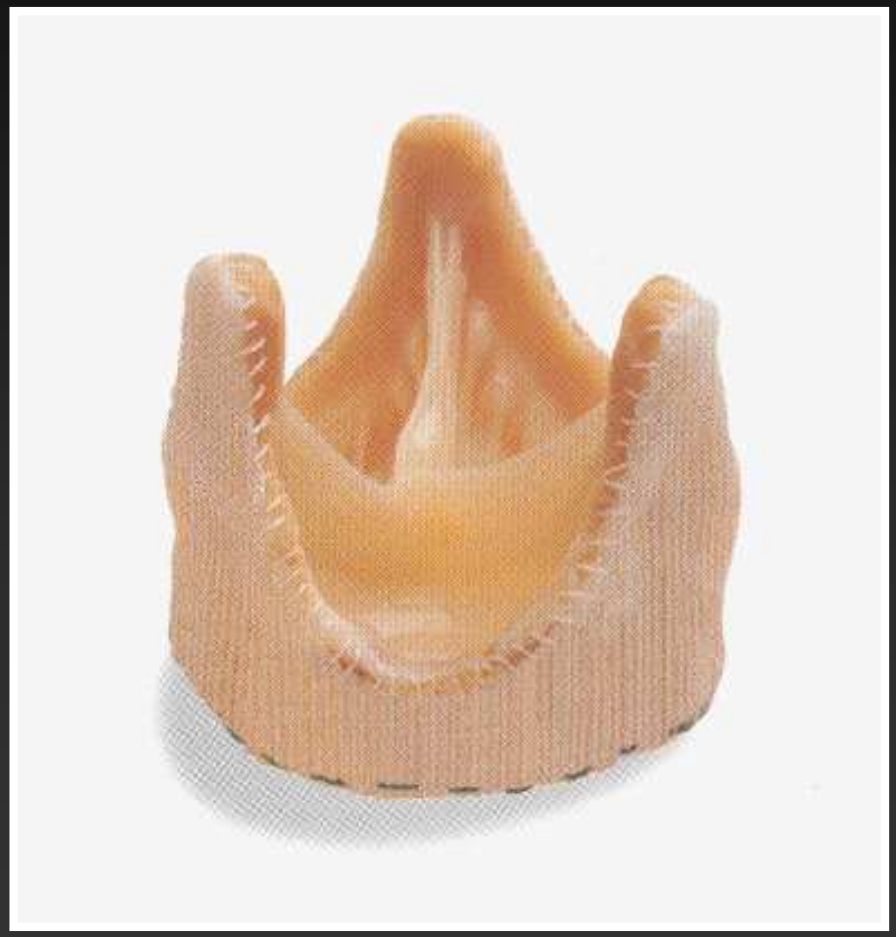

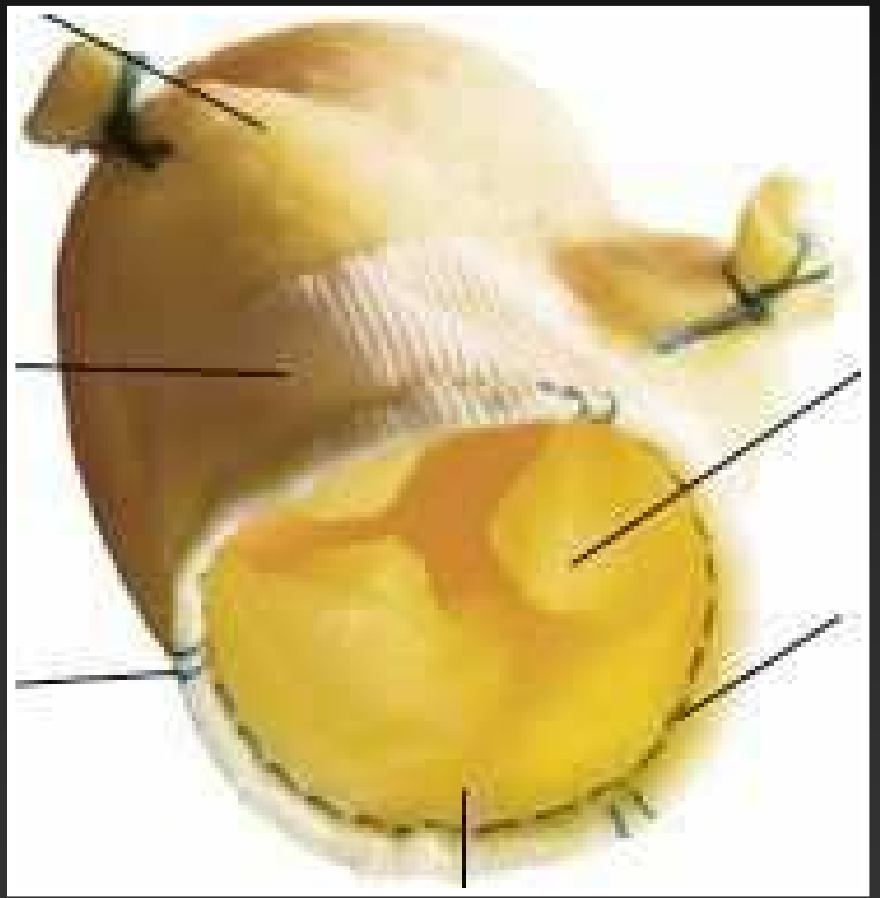

Stentless: tecnica (Toronto)
Esplorazione

- Altezza ostii coronarici
- Anomalie origine coronarie

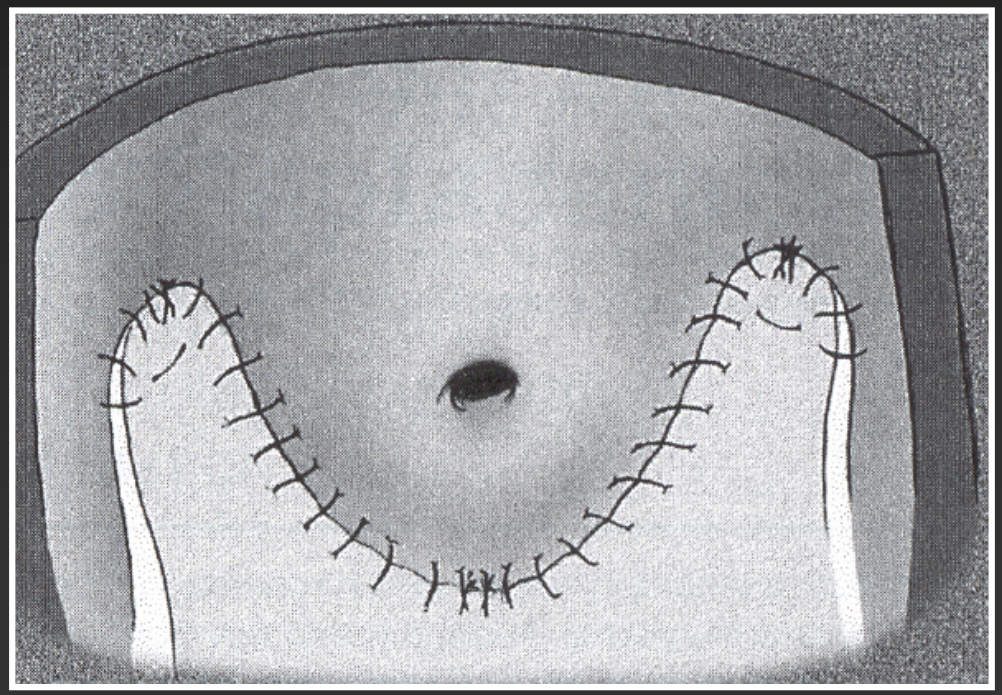

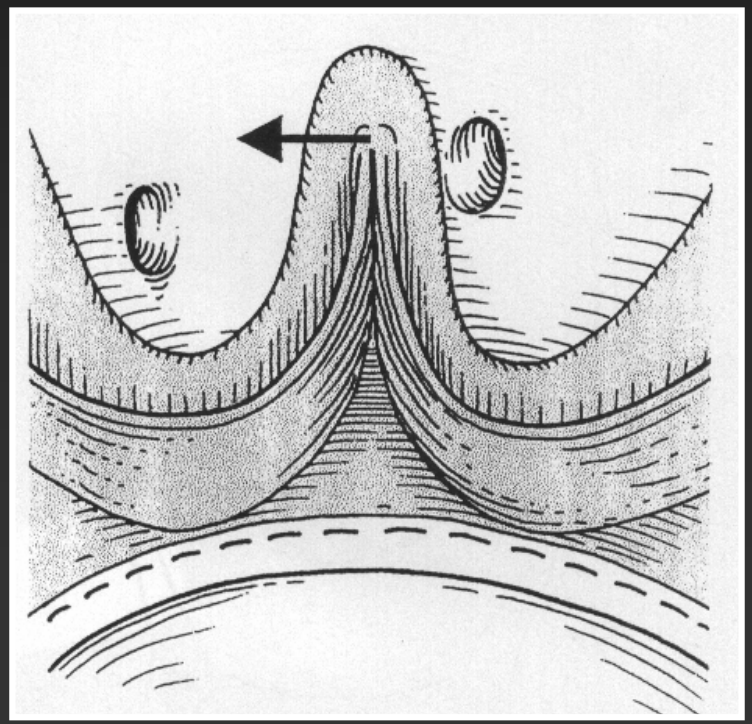

Stentless:
Medtronic Freestyle

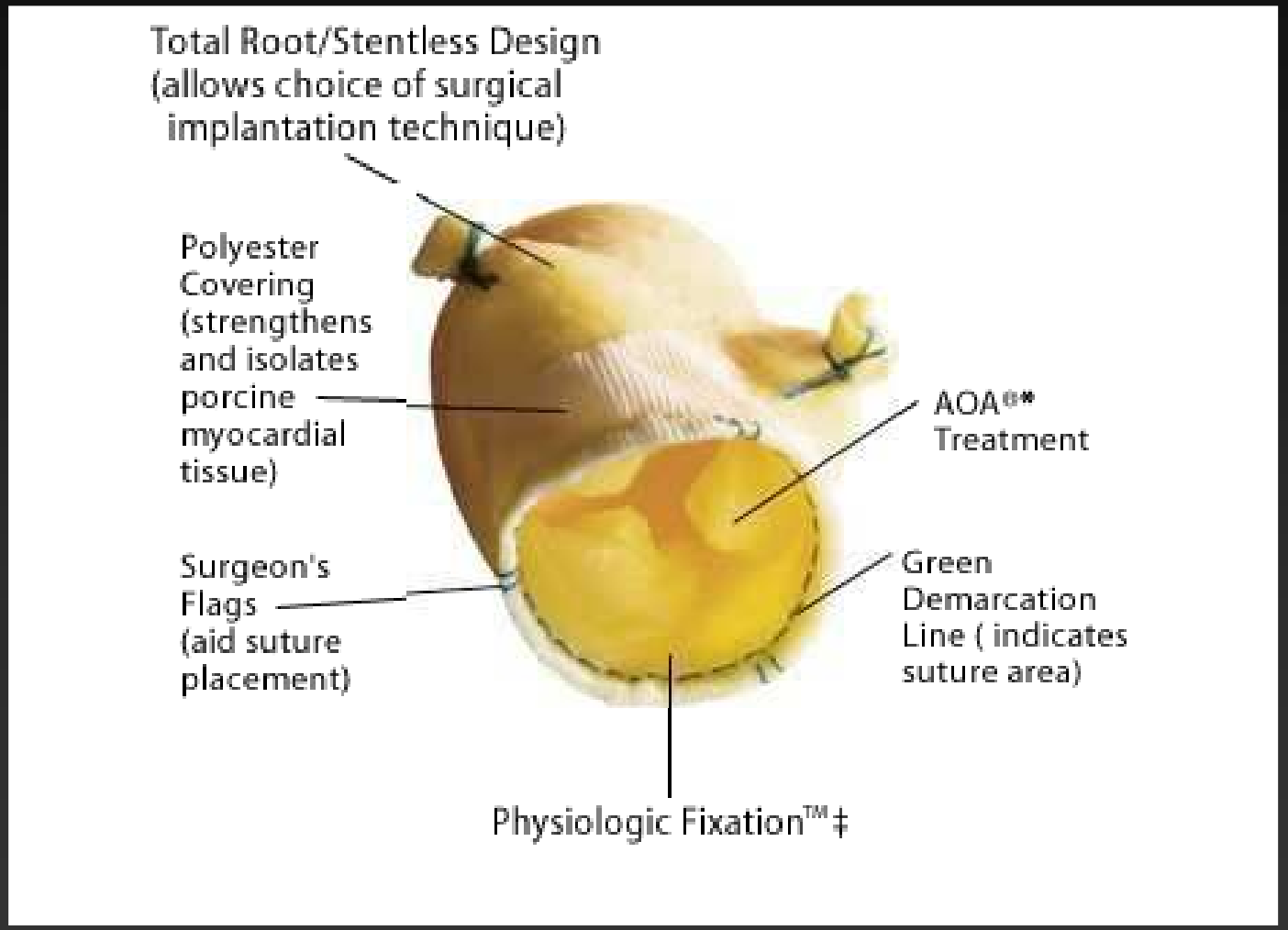

Full-root Technique

After mobilizing both coronary ostia on buttons of the aortic wall, the remaining sinus of Valsalva tissue and diseased aortic wall are excised.

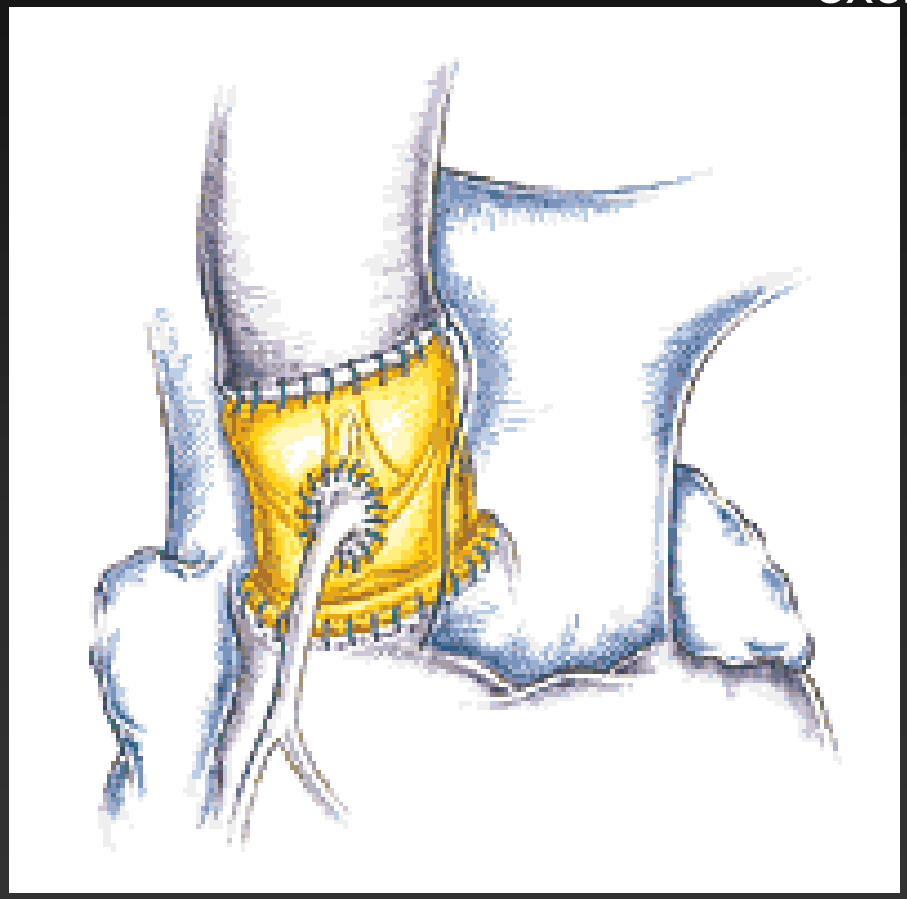



Root-Inclusion Technique

After performing an aortotomy and removing the native aortic valve leaflets, the bioprosthesis is placed inside the native aorta. Windows in the bioprosthesis' sinuses allow clearance for the coronary ostia.

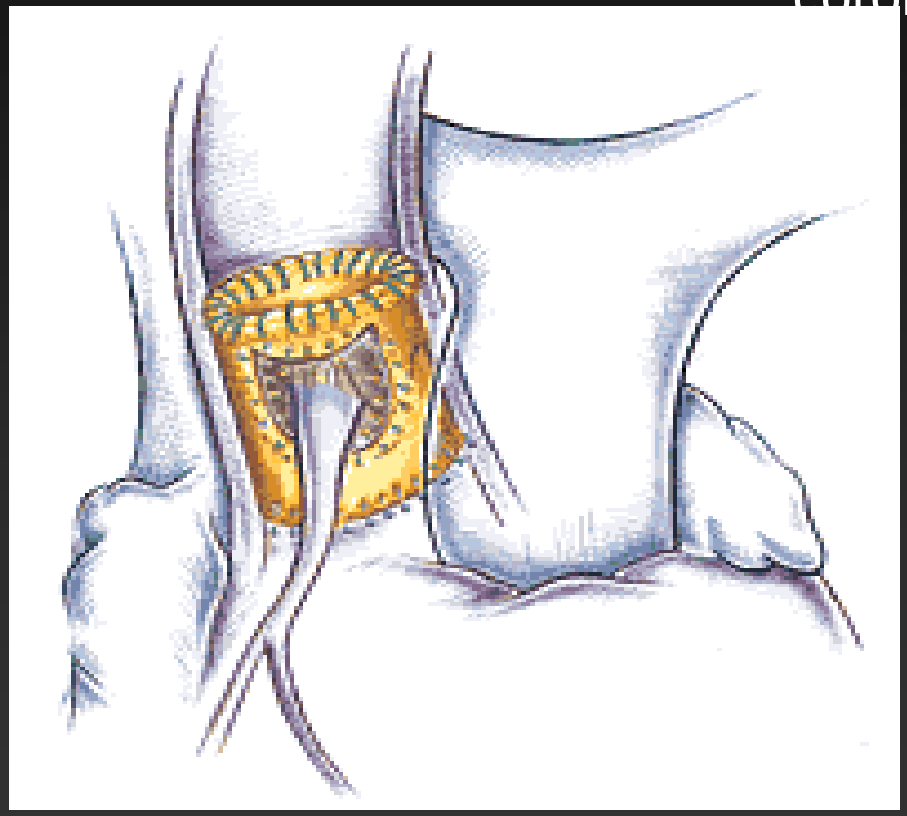



Complete Subcoronary Technique

After performing aortotomy and removing the aortic valve leaflets, the scalloped valve is placed inside the native aorta. Clearance for the coronary ostia is allowed by scalloping all three sinuses of the bioprosthesis

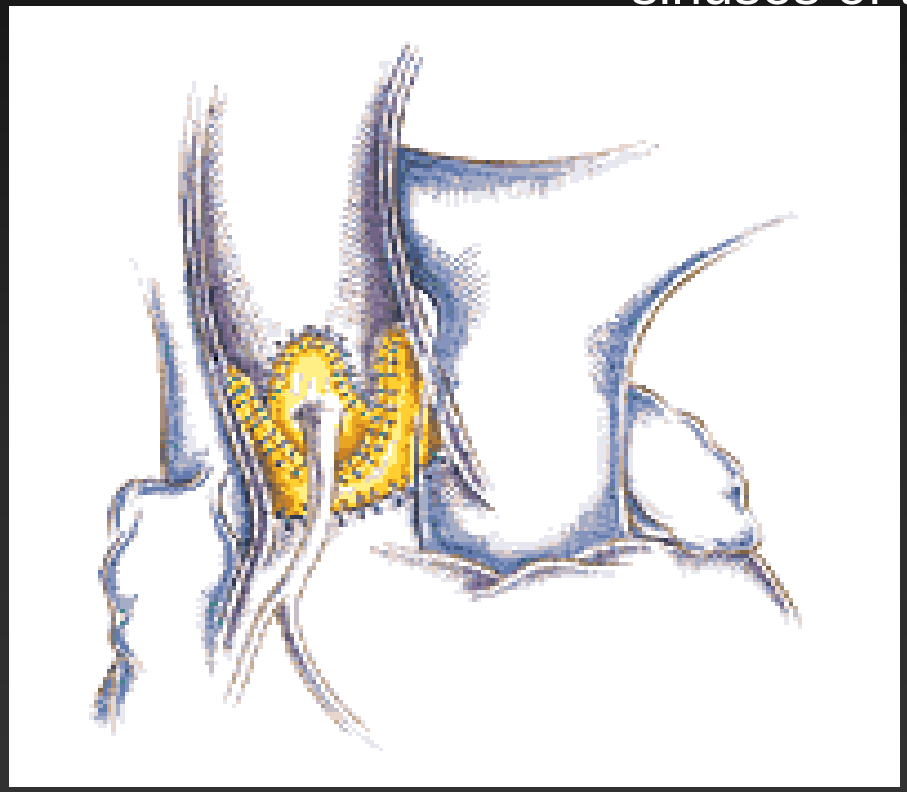



Modified Subcoronary Technique

The noncoronary sinus of the bioprosthesis is retained, and the right and left coronary sinuses are scalloped.

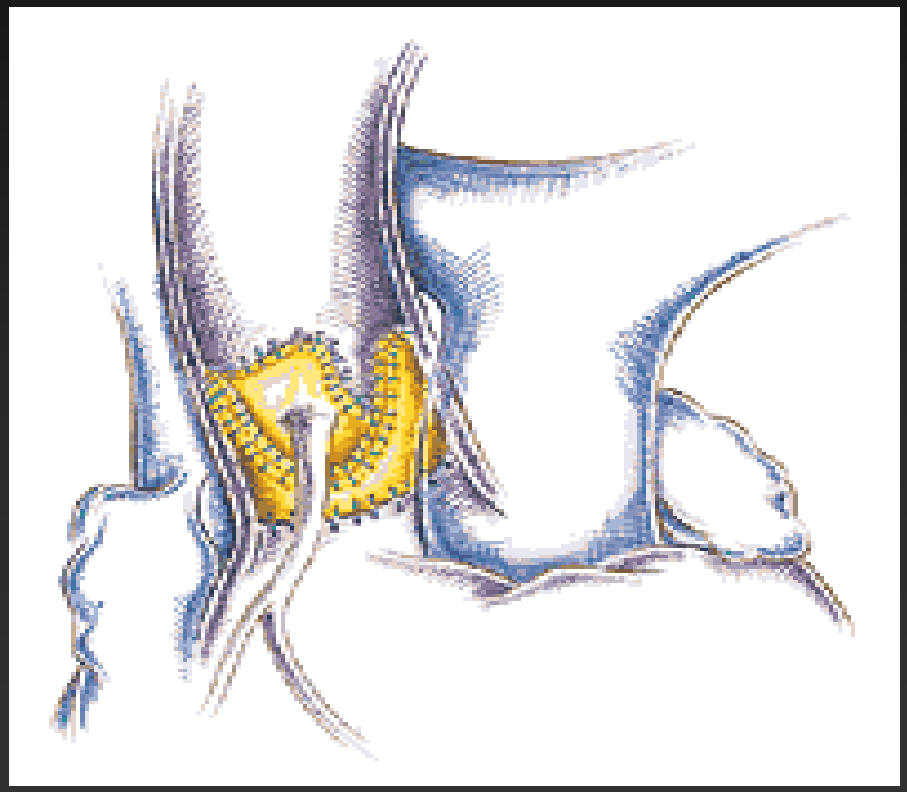



Protesi valvolari cardiache

- Umane
  - Homograft
  - Autograft (Ross operation)

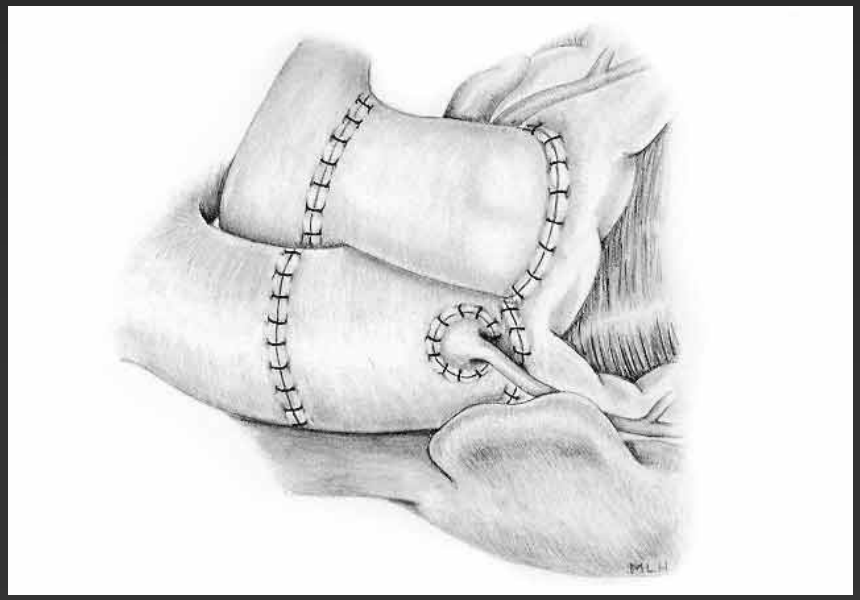

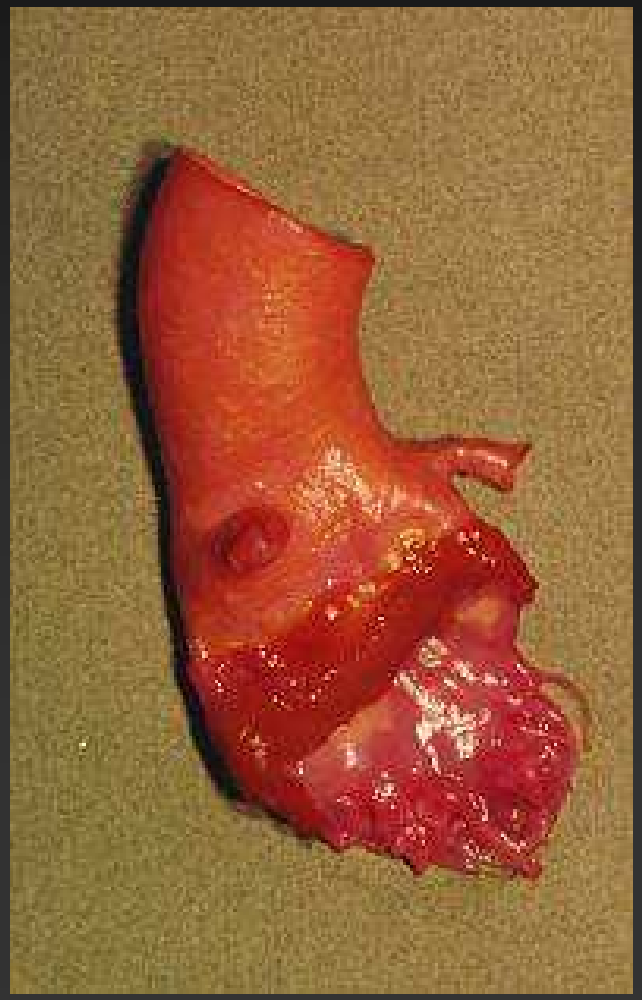

Homograft Aortico

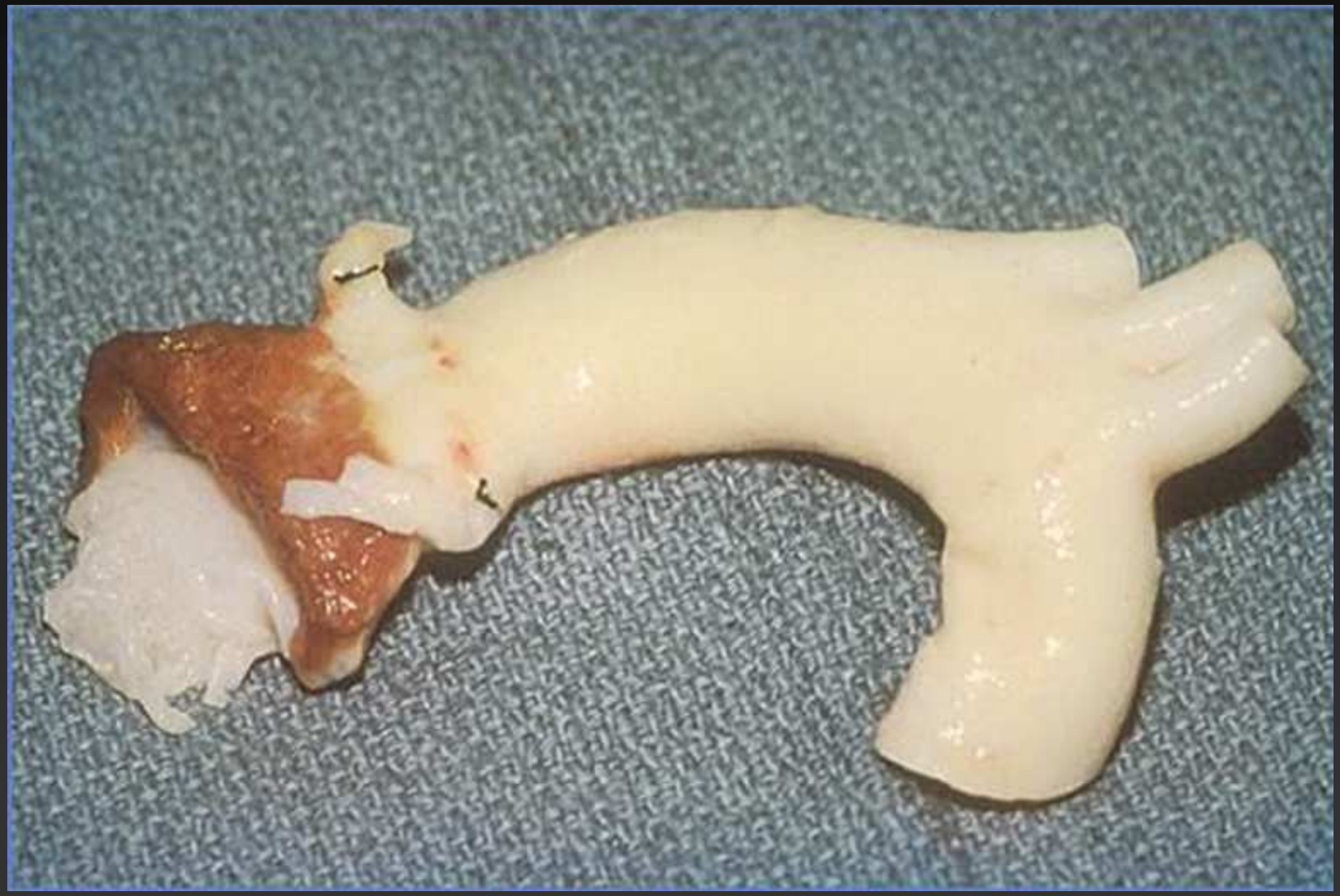

Sostituzione valvolare

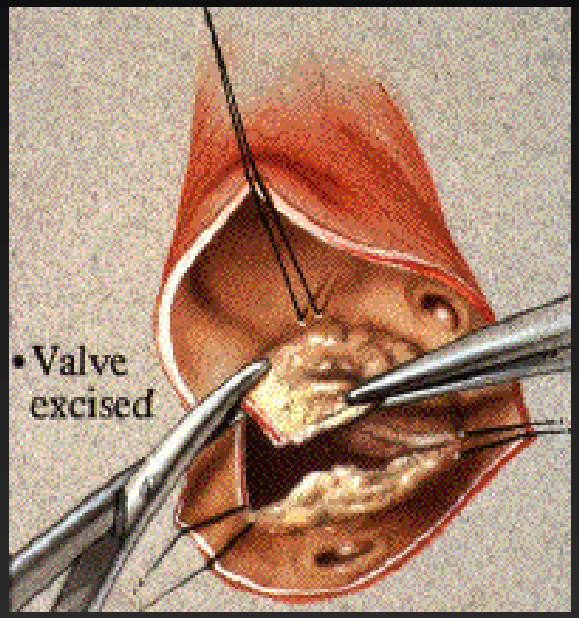

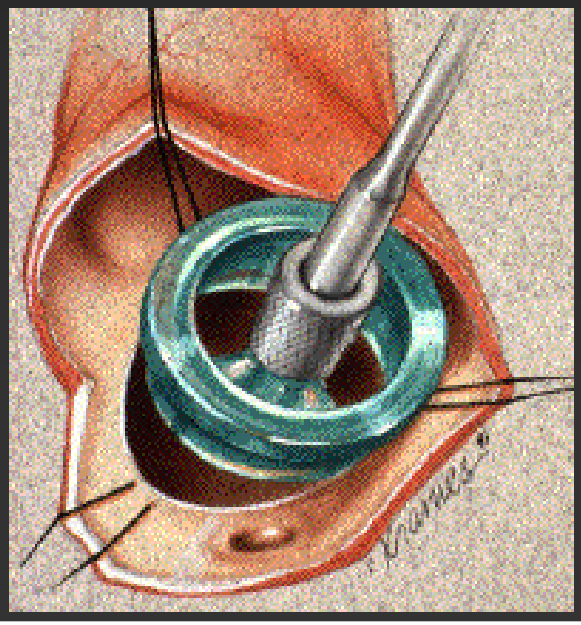

Rimozione della valvola nativa e successivo sizing dell'anulus aortico per il posizionamento della protesi valvolare

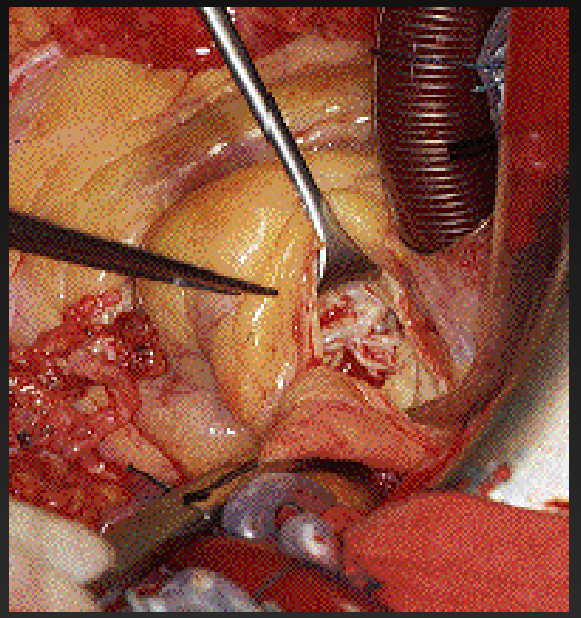

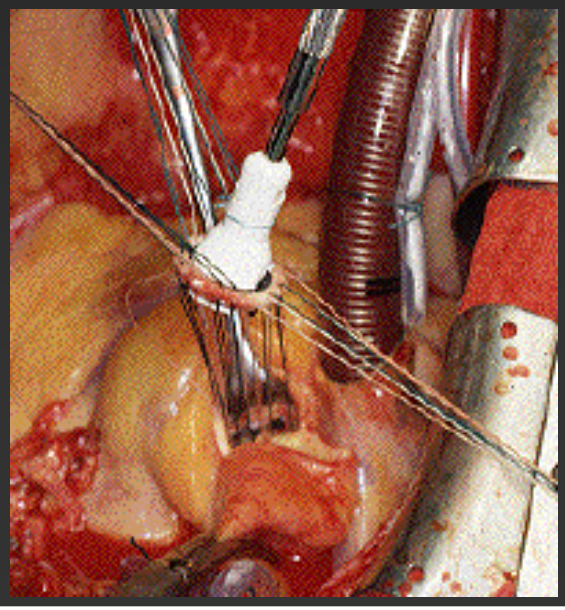

Sostituzione valvolare

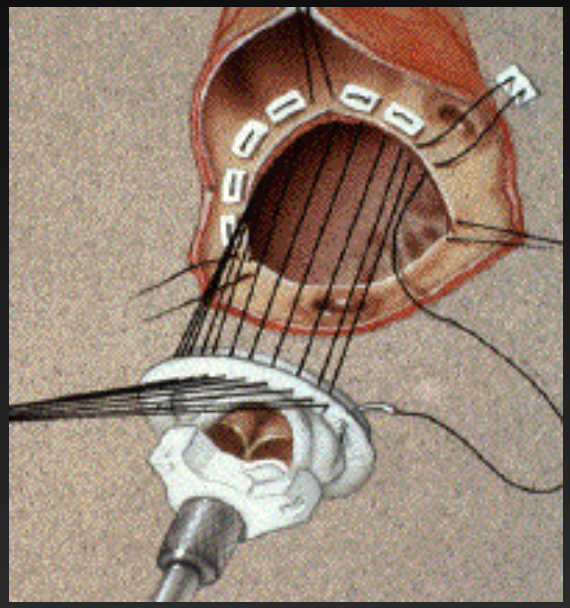

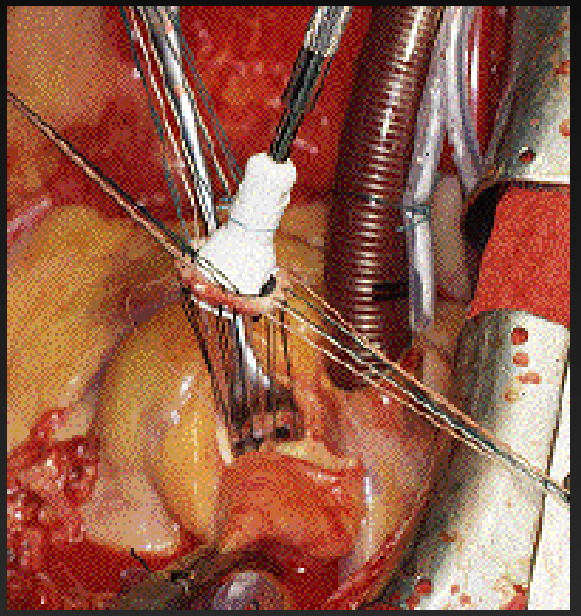

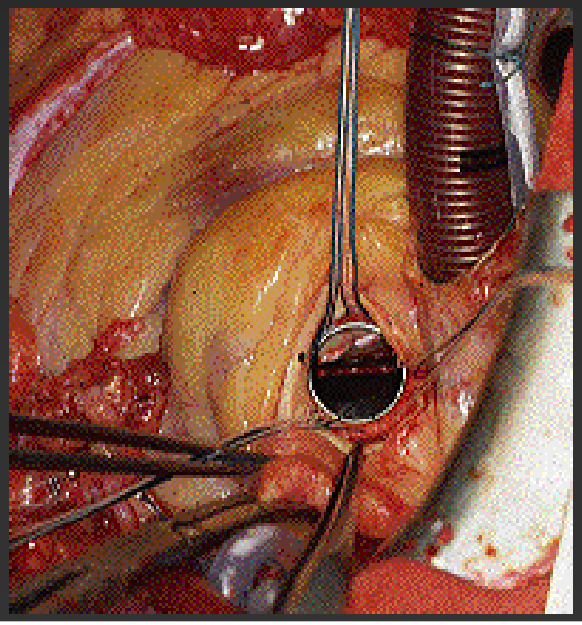

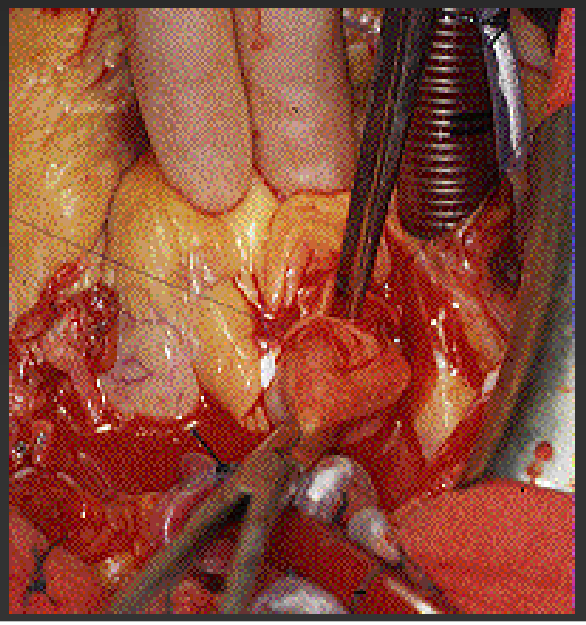

Posizionamento di protesi valvolare mediante punti singoli ad U con pledgets

Sostituzione valvolare



Indicazioni all'impianto di protesi meccanica

- **Pazienti con lunga aspettativa di vita**
- **Presenza di protesi meccanica in altra posizione**
- **Pazienti con Insuff. Renale, Dialisi, Ipercalcemia**
- **Pazienti già in terapia con AO per "rischio tromboembolico"**
- **Età inferiore a 65 aa se SVA**
- **Età inferiore a 70 aa se SVM**

Indicazioni all'impianto di protesi biologica

- **Pazienti in cui non è attuabile la terapia con AO (per ragioni sociali ecc…)**
- **Controindicazioni / mancata compliance alla terapia con AO**
- **Età superiore a 65 aa se SVA in assenza di fdr tromboembolico**
- **Età superiore a 70 aa se SVM in assenza di fdr tromboembolico**

“Regimi” di anticoagulazione

	MECCANICHE			BIOLOGICHE
	Aortica		Mitralica	
	Bidisco	*Monodisco*		
Fino al 3° Mese	2.5–3.5			
Oltre il 3° Mese	2-3	2.5 –3.5		*ASA* *80-100 mg/Die* *(*)*

(*) Se fdr (FA, Disf. VSn severa, prec. tromboembolici, ipercoagulabilita) SVA 2–3; SVM 2.5-3.5

COS’E’ LA VALVOLA MITRALE ?

Complesso anatomo-funzionale composto da:

- **atrio sinistro, anello mitralico, lembi valvolari, corde tendinee, muscoli papillari e ventricolo sinistro**

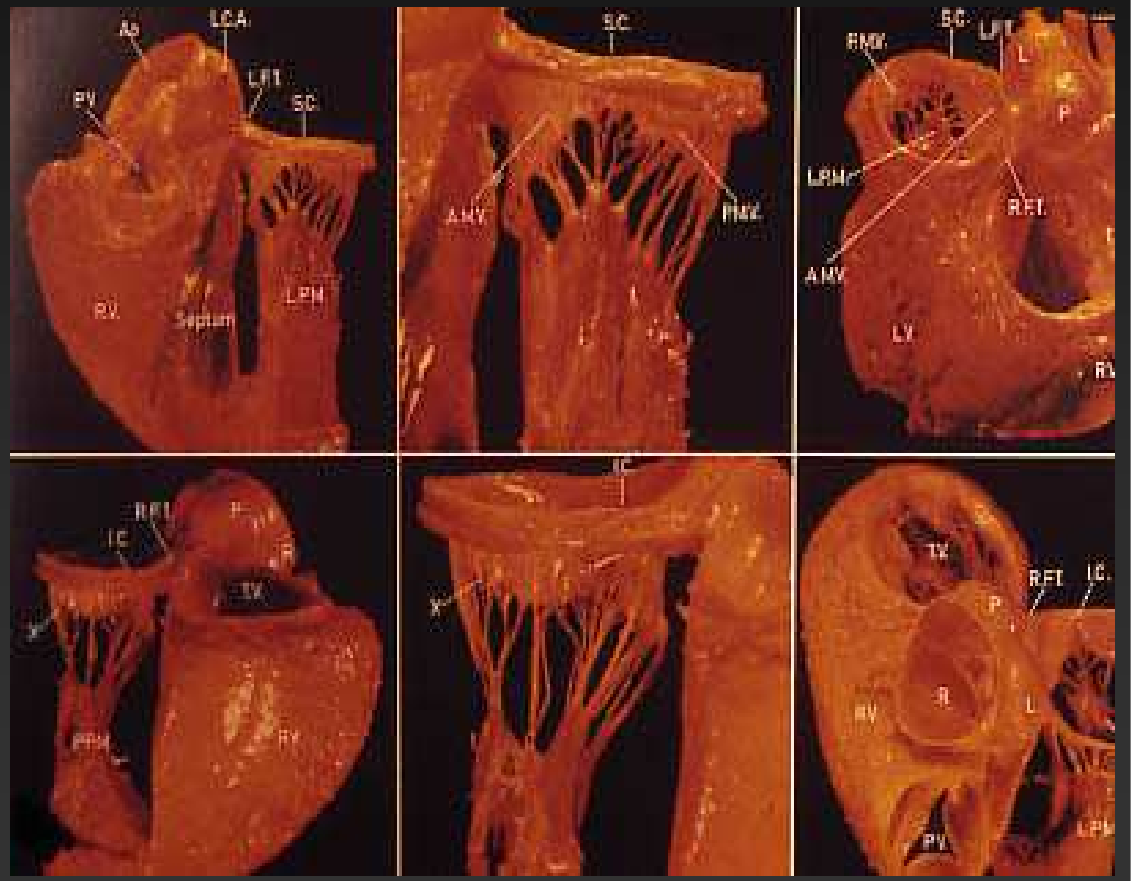

L'"ARTE" DELLA VALVOLA MITRALE





Basilica della Sagrada Familia, Barcelona 1914-2005

Anatomia apparato valvolare mitralico

